Timo Strandberg
geriatrian professori,
Helsingin yliopisto ja Hyks;
Oulun yliopisto, Elinikäisen
terveyden tutkimusyksikkö

Vanhuusiän muistisairaus – amyloidia vai ateroskleroosia?

Kognitioon eli aivojen tiedonkäsittelytoimintoihin liittyvien häiriöiden – muistisairauksien ja dementian - kliininen kuva riippuu pääosin vaurion paikasta ja vaikeusasteesta, ei niinkään häiriön etiologiasta. Vanhuusiässä muistisairauden diagnoosi on yleensä kliininen ja tavallisimmat diagnoosit ovat Alzheimerin tauti (AT) ja aivoverenkiertosairauden muistisairaus (*vascular cognitive impairment*, VCI). Nämä voidaan kuitenkin nähdä jatkumona: toisessa päässä on puhdas AT-tyyppinen tila, toisessa päässä puhdas VCI. Koska valtimomuutokset yleistyvät iän myötä, on valtimotauti eri muodoissaan mukana suurimmassa osassa muistisairaustapauksia ja näin valtimosairauksien riskitekijät (kolesteroli, verenpainetauti, tupakointi) ovat usein myös muistisairauden taustalla.

Potilastapaus

75-vuotias varastopäällikkö on jäänyt eläkkeelle 10 vuotta aiemmin. Anamneesissa hänellä on kohonnut verenpaine ja hyperkolesterolemia, joihin lääkitys parin vuoden ajan. Ei kliinisiä valtimotautitapahtumia, diabetesta tai päävammoja, nuorempana tupakoinut, lievästi ylipainoinen. Vaimon mukaan lähimuisti heikentynyt parin vuoden aikana, myös kävelyyn tullut epävarmuutta, päivittäiset toiminnot sujuvat kuitenkin vielä hyvin. Ajaa autoa eikä vaimo ole huomannut tässä ongelmia, ei eksymisiä tms. Alkuselvityksissä todetaan MMSE-testissä rajapintainen löydös 24/30 pistettä, ja potilas lähetetään jatkotutkimuksiin muistipoliklinikalle.

Kognitioon eli aivojen tiedonkäsittelytoimintoihin liittyvät häiriöt – muistisairaudet – yleistyvät väestön vanhetessa ja näistä häiriöistä käytetään yleisesti dementia-nimitystä. Se pitäisi kuitenkin rajata koskemaan lopputilaa, jossa muistihäiriön lisäksi myös toimintakyky on voimakkaasti alentunut tai loppunut. Muistisairauksien syyt ja vaikeusaste ovat hyvin moninaiset (yleiskatsaukset 1–6). Vanhuusiän satunnaisessa eli sporadisessa muistisairaudessa diagnoosi on tavallisesti kliininen, anamneesiin, kognitiotutkimuksiin ja sekundaaristen syiden poissulkuun perustuva, ilman spesifien biomarkkerien (esim. amyloidimetaboliitit likvorissa) etsintää. Tavallisin kliininen diagnoosi on satunnainen (sporadinen), myöhään ilmenevä Alzheimerin tauti (*late-onset Alzheimer disease*, LOAD), vaikka sekä AT:n että aivoverenkiertosairauden muistisairauden (*vascular cognitive impairment*, VCI) sekamuoto lienee todellisuudessa tavallisin ilmentymä. Kuitenkin mikä tahansa aivojen kognitiivisiin toimintoihin liittyviä rakenteita vaurioittava tekijä (päävamma, infektio, subduraali hematoma, Lewyn kappaleiden kertyminen) voi johtaa muistisairauden kliiniseen kuvaan. Koska muistisairauden kehittyminen on yleensä pitkä, termiä *"mild cognitive impairment"*, MCI, on käytetty kuvaamaan tilaa, joka poikkeaa normaalista vanhenemisesta, mutta kliinistä diagnoosia ei voida vielä asettaa (7).

Vanhuusiän sporadista muistisairautta voidaan myös pitää geriatrisena oireyhtymänä eli tilana, jossa tyypillisen oirekuvan (muistin tai toiminnanohjauksen häiriö) taustalla on useita syitä (8,9). Iäkkäällä muistisairaalla on usein myös muita sairauksia ja lääkityksiä, jotka edelleen komplisoivat kliinistä kuvaa. Kääntäen, kognitiivinen heikentyminen on vanhuksilla yleistä, ja näitä potilaita on kaikilla erikoisaloilla. Käsitys kognition tasosta kuuluukin iäkkään potilaan yleisstatukseen.

Taulukko 1. Valtimotaudin ilmentymiä verisuoniperäisessä kognitiivisessa heikentymisessä (VCI)

Suurten suonten tauti	Pienten suonten tauti
Iskeeminen aivoverenkiertohäiriö*	Mikroinfarktit (lakunaarit)
Aivoverenvuoto*	Mikrovuodot
	Hiljaiset infarktit
	Aivojen amyloidiangiopatia
	Valkean aineen muutokset (hyperintensiteetit magneettikuvassa, leukoaraioosi)**
	CADASIL +

* Yleensä tarvitaan toistuvia kohtauksia, jollei leesio ole kognitiivisesti kriittisellä alueella (esim. talamus).
** Voidaan todeta myös kognitiivisesti normaaleilla henkilöillä.
\+ Cerebral Autosomal Dominant Arteriopathy with Subcortical Infarcts and Leukoencephalopathy on tavallisin geneettinen syy dementiaan johtavaan pienten suonten tautiin.

Patofysiologisia polkuja

1800-luvulla muistisairauden katsottiin johtuvan aivovaltimoiden ateroskleroosista (seniili dementia). Vuonna 1907 Alois Alzheimer kuvasi 50-vuotiaan muistisairaan naispotilaan, jonka aivokuoressa hän totesi kuoleman jälkeen solujen ulkoisia amyloidiplakkeja ja hermosolujen sisäisiä hermosäievyyhtejä, löydöksiä joita on sittemmin pidetty AT:n tyypillisinä neuropatologisina muutoksina (1). Noin nuorella potilaalla muistisairaus on harvinainen ja iäkkäitä muistipotilaita hoitavat lääkärit eivät juuri kiinnostuneet Alzheimerin havainnoista ennen 1960-lukua, jolloin edellämainittuja neuropatologisia muutoksia raportoitiin myös vanhemmilla muistipotilailla. Tämä johti muistisairauksien amyloidihypoteesiin ja sen myötä yrityksiin löytää hoitoja, joilla aivojen amyloidikuormaa vähentämällä voitaisiin parantaa AT tai ainakin hidastaa sen etenemistä.

Amyloidihypoteesi polarisoi aikansa muistisairauksien etiologian tutkimusta ja VCI nähtiin selvästi erilaisena tilana johtuen aivovaltimoiden ateroskleroosista ja tukoksista ("moniinfarktidementia"). 1980-luvulta lähtien voimakkaasti edistynyt aivojen kuvantaminen on tuonut uusia sävyjä ja korostanut erityisesti subkliinisten pienten suonten vaurioiden kasautuvaa vaikutusta. 1990-luvulla amyloidi- ja verisuonitutkimuslinja yhdistyivät kauniisti amerikkalaisessa Nunnatutkimuksessa (the Nun Study), jossa on verrattu iäkkäiden nunnien kliinistä kognitiivista tilaa aivojen postmortem neuropatologiaan (10). Osoittautui, että vähäinen AT-patologia yhdistyneenä vahvoihin verisuonimuutoksiin voi johtaa samanlaiseen kliiniseen kuvaan kuin voimakkaat AT-muutokset ja lievät verisuonimuutokset. AT- ja verisuonipatologian lisäksi kliinistä kuvaa epäilemättä modifioivat monet muutkin tekijät ja etenkin suojaavien tekijöiden (aivojen resilienssi, synapsien ylläpito, hermosolujen kasvutekijät) merkityksen osalta tutkimus on vielä alussa.

Nykyisin valtaosa vanhuusiän muistisairaudesta voidaan nähdä jatkumona: toisessa päässä on puhdas AT-tyyppinen tila, toisessa päässä puhdas VCI. Koska valtimomuutokset yleistyvät iän myötä, on valtimotauti eri muodoissaan mukana suurimmassa osassa muistisairaustapauksia.

Alzheimerin tauti

Neurodegeneratiivisen AT:n patologisiin muutoksiin kuuluvat solunulkoiset, diffuusit, "seniilit" β-amyloidi (Aβ) ja neuriittiplakit, joissa on paitsi Aβ:a myös degeneroituneita ja tulehdussoluja. Aβ voi myös kertyä pienten suonten seinämiin (amyloidiangiopatia). Aikaa myöten AT patologiaan liittyy myös hyperfosforyloituneesta tau-proteiinista koostuvia hermosäievyyhtejä. Neuropatologiset muutokset etenevät tyypillisesti, vyyhtimuutokset ovat amyloidipatologiaa kiinteämmin yhteydessä kliiniseen kuvaan ja taupatologiaa voi esiintyä ilman amyloidiakin (*suspected non-Alzheimer pathophysiology,* SNAP) (11).

Aβ:n kertyminen johtuu amyloidin prekursoriproteiinin (APP) muuntuneesta käsittelystä. APP on solukalvon proteiini, jonka kaikkia funktioita ei tunneta, mutta sen tuotanto lisääntyy hermokudoksen vaurioiden yhteydessä. APP:n metabolia voidaan tiivistää seuraavasti: α-sekretaasientsyymin toiminnan tuloksena syntyy liukoinen metaboliitti APPα, joka ei ole yhteydessä AT:iin. Sen sijaan β- ja sen jälkeen γ-sekretaasin toiminta vapauttaa Aβ-metaboliittia, joka kertyy plakkeihin ja verisuonten seinämiin. Aβ:lla on myös antimikrobista ja verisuonia supistavaa vaikutusta ja se stimuloi tau-proteiinin hyperfosforylaatiota.

Amyloidiplakkeja voidaan todeta myös sellaisilla iäkkäillä ihmisillä, joilla ei ole todettavissa kognitiivista häiriötä ja Aβ:n patologinen kertyminen riippuukin tuotannon ja poistumisen välisestä tasapainosta sekä plakkeihin AT:ssa liittyvästä tulehdusreaktiosta. Tuotantoon vaikuttaa APP:n määrä ja metaboliareitti, poistumista säätelee

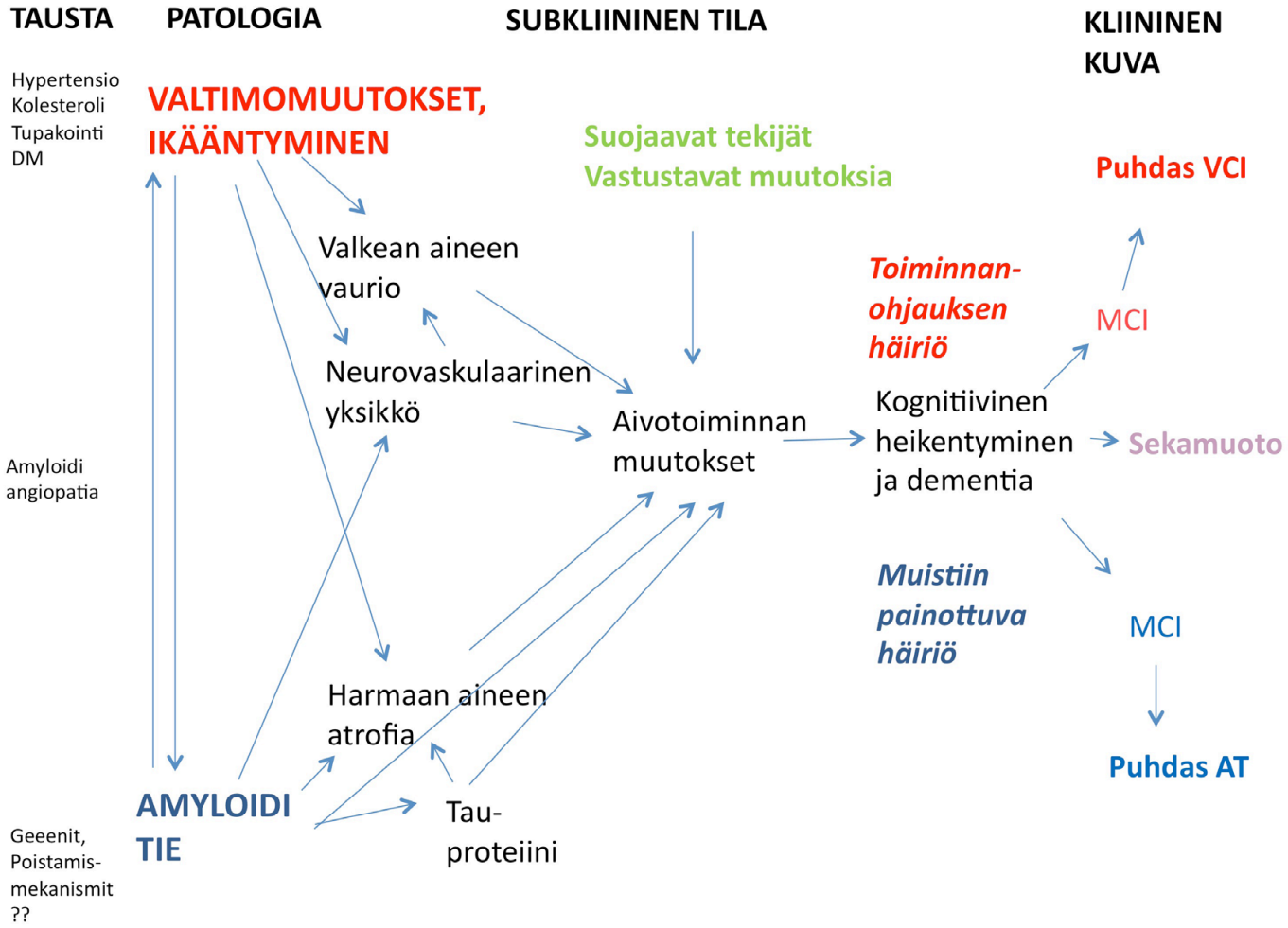

Kuvio 1. Alzheimerin taudin (AT) ja aivoverenkiertosairauden muistisairauden (Vascular cognitive impairment, VCI) mekanismeja ja yhteyksiä.

verenkierto ja aivojen glymfaattinen toiminta. On mielenkiintoista, että viimemainittu kiihtyy unen aikana (12). Varhain ilmenevän AT:n syynä ovat harvinaiset geenidefektit, jotka johtavat Aβ:n ylituotantoon (*autosomal dominant Alzheimer disease*, ADAD) (13). Kuitenkin AT:sta 99 % on sporadista, jossa samantyyppisestä amyloidipatologiasta huolimatta ei ole spesifistä geneettistä taustaa. Monissa väestöissä tavallinen APOE4 -genotyyppi lisää kuitenkin kaksinkertaisesti sporadisen AT:n riskiä, mutta muuten amyloidikertymän etiologia on tuntematon. Geneettinen AT (ADAD) on edesauttanut taudin etenemisen tuntemusta: merkit amyloidin kertymisestä voidaan havaita jo 25 vuotta ennen kliinistä diagnoosia, kun tavanomaiset kognitiiviset testit kuten MMSE alkavat heiketä vasta 10 vuotta ennen diagnoosia.

Verisuoniperäinen kognitiivinen heikentyminen ja dementia

VCI on aivoverenkierron häiriöstä (AVH) ja patologiasta johtuva oireyhtymä, jonka syyt ja kliiniset ilmenemismuodot ovat moninaiset. VCI voi johtua sekä suurten että pienten suonten taudista. Perinteisesti huomio on keskittynyt suurten suonten tukoksiin ja vuotoihin, mutta kognitiivisten häiriöiden ja aivoverkoston kannalta korostuu pienten suonten merkitys. Kliinisiä diagnooseja ja tiloja on lueteltu taulukossa 1.

Keskeiset aivojen pienet verisuonet ovat 1) pitkät läpäisevät päätevaltimot, jotka suonittavat valkean aineen syviä osia ja 2) syvät läpäisevät valtimot, jotka suonittavat harmaan aineen syviä osia ja niitä reunustavaa valkeaa ainetta. Pienten suonten tautiin kuuluu arteriolosklerooosi (suonenseinämän konsentrinen hyaliinipaksuuntuma) ja lipohyalinoosi (fibrinoidi nekroosi), jotka molemmat affisioivat arterioleja ja pieniä valtimoja. Pienissä suonissa voi olla myös ateroskleroottisia muutoksia. Pitkien läpäisevien valtimoiden arteriolosklerooosi ja lipohyalinoosi altistavat valkean aineen iskeemisiin muutoksiin, syvien läpäisevien suonten tauti puolestaan lakuunainfarkteihin.

Valkean aineen muutokset aivojen magneettikuvassa ovat merkki pienten suonten taudista, mutta valke-

an aineen muutoksia voidaan todeta myös monilla kognitiivisesti normaaleilla vanhoilla ihmisillä. Levitessään muutokset voivat kuitenkin vaurioittaa aivojen prefrontaalisia ja subkortikaalisia rakenteita ja johtaa kliiniseen toiminnanohjauksen häiriöön (*"dysexecutive syndrome"*), johon kuuluu psykomotorista hidastumista, ongelmia tavoitteiden asettelussa, suunnittelussa ja toiminnan aloituksessa, kävelyvaikeuksia ja tasapainohäiriöitä. Kliiniseen kuvaan kuuluu usein myös mielialan muutoksia, mutta toisin kuin AT:ssa, muistitoiminnot saattavat säilyä pitkään.

Alzheimerin taudin ja vaskulaarisen kognitiivisen taudin yhteydet

Kognitiivisen häiriön ja dementian kliininen kuva riippuu pääosin vaurion paikasta ja vaikeusasteesta, ei niinkään häiriön etiologiasta. Tärkeää on myös vauriotekijöiden ja suojaavien tekijöiden suhde, mutta tähän vaikuttavat tekijät tunnetaan vielä huonosti.

Solutasolla aivojen mikroympäristön ja veri-aivoesteen homeostaasia pitää yllä neurovaskulaarinen yksikkö, joka koostuu hermosoluista, gliasoluista, perivaskulaarisista ja vaskulaarisoluista. Tämä yksikkö yhdistää sporadisen vanhuusiän AT:n ja VCI:n patofysiologian, ja se on altis kardiovaskulaarisille riskitekijöille sekä Aβ:n verisuonivaikutuksille (amyloidiangiopatia, vasokonstriktio). AT:n ja VCI:n yhteys selittää epidemiologiset havainnot siitä, että perinteiset kardiovaskulaariset riskitekijät (kolesteroli, verenpainetauti, tupakointi) ovat samalla myös muistisairauksien riskitekijöitä (14–18). Mekanismeja ja yhteyksiä on esitetty kuviossa 1.

Potilastapauksen jatko

Potilas edustaa nykyään varsin yleistä muistisairauden tyyppiä. Muistipoliklinikan tutkimuksissa peruslaboratoriokokeet, mukaan lukien tyreoideafunktio, B12-vitamiini ja folaatti, olivat normaalit. Aivojen magneettikuvassa todettiin hippokampus- ja aivojen valkean aineen muutokset ja jonkin verran yleistä atrofiaa. Kognitiota laajasti kartoittavassa CERAD-testissä todetaan selkeä lähimuistin heikkous. Potilaalta oli tutkittu myös APOE genotyyppi, 3/3.

Potilas kävi myös ajokokeessa, jonka tulos oli kahtalainen. Toisaalta muistisairauden merkit olivat havaittavissa, mutta toisaalta ajokokeessa näkyi pitkän ajokokemuksen tuoma rutiini, eikä erityisiä virheitä tai eksymisiä tapahtunut. Ajolupaa jatkettiin 6 kuukautta, jolloin oli myös uusintakäynti muistipoliklinikalla.

Diagnoosiksi asetettiin todennäköisesti vaskulaarinen/sekamuotoinen muistisairaus. Hoitosuunnitelma tehtiin kokonaisvaltaisen geriatrisen arvion perusteella. Tässä vaiheessa hän sai elämäntapaohjeita: liikuntaa, aivojen aktiivista käyttöä ja laihtumisen välttämistä. Psykososiaalisen selviytymisen kannalta puolison tukeminen on tärkeää. Lääkitykseksi aloitettiin donepetsiili 5 mg/pv tarkoituksena nostaa jatkossa 10 mg/pv, lisäksi informoitu "medical food" Souvenaidin® (19) mahdollisesta hyödystä alkavassa muistisairaudessa. Valtimosairauksien riskitekijöiden huolellinen hoito on edelleen tärkeää (20).

Kirjallisuutta:

1. Erkinjuntti T, Remes A, Rinne J, Soininen H (toim.) Muistisairaudet. Duodecim 2015.
2. Querfurth HW, LaFerla FM. Alzheimer's disease. N Engl J Med 2010;362:329-44
3. Gorelick PB, Scuteri A, Black SE ym. Vascular contributions to cognitive impairment and dementia. A statement for healthcare professionals from the American Heart / American Stroke Association. Stroke 2011;42:2672-2713
4. Andrieu S, Coley N, Lovestone S, Aisen PS, Vellas B. Prevention of sporadic Alzheimer's disease: lessons learned from clinical trials and future directions. Lancet Neurol 2015;14:926-44
5. Winblad B, Amouyel P, Andrieu S, ym. Defeating Alzheimer's disease and other dementias: a priority for European science and society. Lancet Neurol 2016;15:455-532
6. Scheltens P, Blennow K, Breteler MM, ym. Alzheimer's disease. Lancet 2016; ePub
7. Petersen RC. Mild cognitive impairment. N Engl J Med 2011;364:2227-34
8. Inouye SK, Studenski S, Tinetti ME, Kuchel GA. Geriatric syndromes: clinical research and policy implications of a core geriatric concept. J Am Geriatr Soc 2007;55:780-791
9. Strandberg TE, Pitkälä KH, Tilvis RS, O'Neill D, Erkinjuntti TJ. Geriatric syndromes--vascular disorders? Ann Med 2013;45(3):265-73
10. Snowdon DA. Healthy aging and dementia: Findings from the Nun Study. Ann Intern Med 2003;139:450-454
11. Villeneuve S. Cause of suspected non-Alzheimer disease pathophysiology. If not Tau pathology, then what? JAMA Neurol 2016;73:1177-1179
12. Iliff JJ, Nedergaard M. Is there a cerebral lymphatic system? Stroke 2013;44:S93-5
13. Bateman RJ, Xiong C, Benzinger TL et al. Clinical and biomarker changes in dominantly inherited Alzheimer's disease. N Engl J Med 2012;367:795-804
14. Kivipelto M, Ngandu T, Laatikainen T, Winblad B, Soininen H, Tuomilehto J. Risk score for the prediction of dementia risk in 20 years among middle aged people: a longitudinal, population-based study. Lancet Neurol 2006;5:735-41.
15. Gardener H, Wright CB, Rundek T, Sacco RL. Brain health and shared risk factors for dementia and stroke. Nature Rev Neurology 2015;11:651-7
16. Kuller LH, Lopez OL, Mackey RH, et al. Subclinical cardiovascular disease and death, dementia, and coronary heart disease in patients 80+ years. JACC 2016; 67
17. Lafortune L, Martin S, Kelly S, et al. Behavioural risk factors in midlife associated with successful ageing, disability, dementia and frailty in later life: A rapid systematic review. PlosOne Feb 2016
18. Pase MP, Beiser A, Enerro D, et al. Association of ideal cardiovascular health with vascular brain injury and dementia. Stroke 2016;47:1201-6
19. Cummings J, Scheltens P, McKeith I, et al. Effect size analyses of Souvenaid in patients with Alzheimer's disease. J Alzheimers Dis 2016 Oct 20
20. Dufouil C, Chalmers J, Coskun O, ym. Effects of blood pressure lowering on cerebral white matter hyperintensities in patients with stroke: the PROGRESS Magnetic Resonance Imaging Substudy. Circulation 2005;112:1644-1650