

**Martti Vastamäki**

professori, käsikirurgian dosentti  
Tieteellinen Tutkimus ORTON, Invalidisäätiö  
ja Bulevardin Klinikka, Helsinki



Kroonisen rannekipun diagnostiikka perustuu tarkkaan anamneesiin ja kliiniseen tutkimukseen sekä röntgenkuvaukseen, joita täydentävät tarvittaessa magneettikuvaus ja ranteen täyhystys. Ranteen kroonisen kivun syynä ovat usein räsitukseseen liittyvät jänneiden tai niiden kiinnityskohtien ärsytystilat.

# Kroonisen rannekipun diagnostiikka ja hoito

**V**ammaperäiset nivelsidevammat, kolmiorustokompleksin (TFCC) ja distaalisen radioulnaarinivelen (DRUJ) vaivat sekä värttinäluun murtuman jälkeiset rannevaivat voivat myös aiheuttaa kroonista rannekipua.

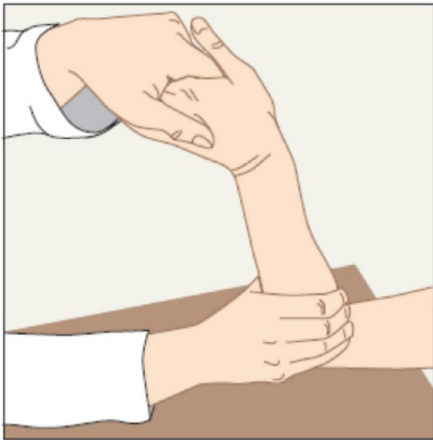Rannenivelen turvotus, jäykkyys ja kivuliaisuus varsinkin nuorella potilaalla ovat kliinisesti selviä viitteitä ranteen merkittävästä sairaudesta, jolloin hoitoviiveen estämiseksi perustutkimukset, lähinnä natiiviröntgenkuvaus ja peruslaboratoriotutkimukset, on tehtävä jo ensikäynnillä.

## Jänneperäiset rannevaivat

Jännevaivoissa räsituksessa toistuvat, kudoksiin kohdistuvat mikrotraumat ylittävät kudoksen kyvyn mukautua tilanteeseen. Oireita ovat kipu, turvotus ja arkuus vamma-alueella. Jännetulehduksen hoidon perustavoite on estää arpikudoksen muodostuminen. Perushoito on janteen lepo eli vaivan aiheuttaneen räsituksen poistaminen ja rannelasta (1). Jännetulehduksen nopea diagnostisointi ja asianmukaisen hoidon varhainen aloittaminen nopeuttavat oleellisesti paranemista ja estävät tilan kroonistumisen.

## De Quervainin jännetuppitulehdus

De Quervainin jännetuppitulehdus on ranteen yleisin jännetuppitulehdus (2). Peukalon pitkä loitontajänne (APL) ja lyhyt ojentajänne (EPB) kulkevat jännetupessa processus styloideus radiin päällä. APL loitontaa peukalon välikämmenluuta eli abdusoi peukaloa ja EPB ojentaa peukalon tyvijäsentä. Ranteen radiaalisivulla tuntuu paikallinen kipu ja turvotus, ja peukalon liike on vaikeutunut. Diagnoosi tapahtuu Finkelsteinin testillä, joka on positiivinen potilaan tuntiessa kipua ranteen radiaalipuolella. Testissä ranne painetaan ensin ulnaarideviaatioon ja peukalon välikämmenluuta kohti. Jos silloin ilmaantuu kipua, pinteessä on APL-jänne. Sitten painetaan peukalo kämmeneen, jolloin venytetään MP-nivelen ojentajaa eli EPB-jännettä. Usein se on yksinään pinteessä ja vasta tämä liike aiheuttaa kivun. Hoitona on kipua aiheuttavan räsituksen välttäminen, peukalolasta ja tulehduskipulääke. Jos vaiva ei helpota 2–3 viikossa, on syytä ruiskuttaa kortisonia jännetuppeen. Ranteen ollessa ulnaarideviaatiossa ruiskutetaan ohuella neulalla 1 ml pitkävaikutteista kortisonia distaalipuolelta jännetuppeen. Peukaloa on syytä liikuttaa ennen injek-

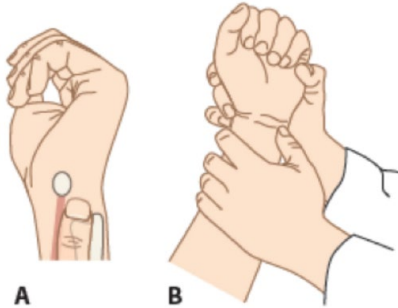


**Kuva 1. TFCC:n kuormitustesti. Testin aikana tutkija tukee ulnaa ja vie ranteen ulnaarideviaatioon tehden samalla ranteen fleksio-ekstensioliikettä. Testi tehdään myös pronaatiossa ja supinaatiossa. Kipu on merkittävä löydös.**

tiota. Neulan liikkuessa se on jänteessä, eli liian syvällä. Mikäli vaiva ei helpota muutamassa kuukaudessa riittävästi, vapautetaan jänteet leikkauksella. De Quervainin jännetupittulehdus hoidetaan perusterveydenhuollossa. Käsikirurgia konsultoidaan, jos kortisonipistos ei paranna vaivaa.

### ECU-tendiniitti

Ranteen toiseksi yleisin jännevaiva on ECU-tendiniitti eli extensor carpi ulnaris-jännitulehdus (2). ECU-jännteellä on oma suljettu kanavansa. Rasiituksessa jänne ärsyyntyy, turpoaa ja kipeytyy. Tendiniitti hoidetaan perusterveydenhuollossa rasiitusta vähentämällä ja lyhytaikaisella immobilisaatiolla ranteen tuen avulla. Kun ECU-jännituppi repeää vamman seurauksena, pyrkii jänne luksoitumaan. Jännituppi voi myös repeytyä osittain tai venyttyä, mikä johtaa ECU-jänneen subluksaatioon ja tenosynoviittiin (3). Jänne aristaa, alue on turvonnut, ja jänne voi mennä kivuliaasti sijoiltaan. ECU-tendiniitit pa-

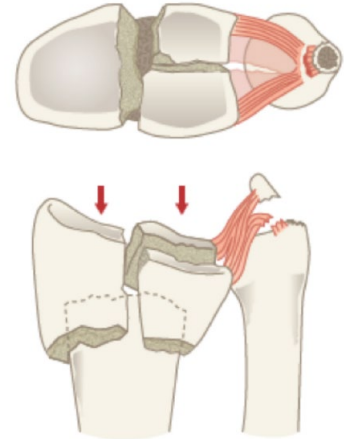


**Kuva 2. Fovean palpaatio. Maamerkkeinä toimivat processus styloideus ulnae, triquetrum-luu ja flexor carpi ulnaris-jänne.**

ranevat yleensä perusterveydenhuollon keinoin, mutta ECU-jänneen luksaatiot on syytä lähettää aikaisessa vaiheessa käsikirurgin konsultaatioon.

### TFCC- ja DRUJ-vaivat

TFCC muodostuu kolmiorustosta ja sitä tukevista ranneluihin kiinnittyvistä nivelsiteistä. Se stabiloi DRUJ:n, ja sillä on tärkeä tehtävä kynnärvarren kierto- liikkeissä (4). Kolmiorustokompleksin tilaa tutkitaan neljällä testillä, kolmiorustokompleksin kuormitustestillä, fovean palpaatiotestillä, ”pöydännostotestillä” ja ballotement-testillä (5). Ensimmäisessä tutkija tukee kynnärvarren luuta ja vie ranteen ulnaarideviaatioon tehden samalla ranteen fleksio-ekstensioliikettä. Testi tehdään kynnärvarren kierron keskiasennossa sekä myös pronaatiossa ja supinaatiossa. Kipu on merkittävä löydös, napsetta saattaa esiintyä oireettomassakin ranteessa (kuva 1). Vastustettu nostoliike tutkitavan pitäessä kynnärvarren supinaatiossa testaa hyvin DRUJ:ta stabiloivien rakenteiden tilaa; potilasta voi pyytää esimerkiksi nostamaan tutkimuspöytä ylöspäin siten, että kynnärvarsi on supinaatiossa ja vain kämmen on pöydän



**Kuva 3. Värttinäluun murtumaan liittyvä TFCC-repeämä.**

alla. Jos DRUJ:n stabiliteetissa on merkittävää puutosta, nosto on kivulias eikä onnistu.

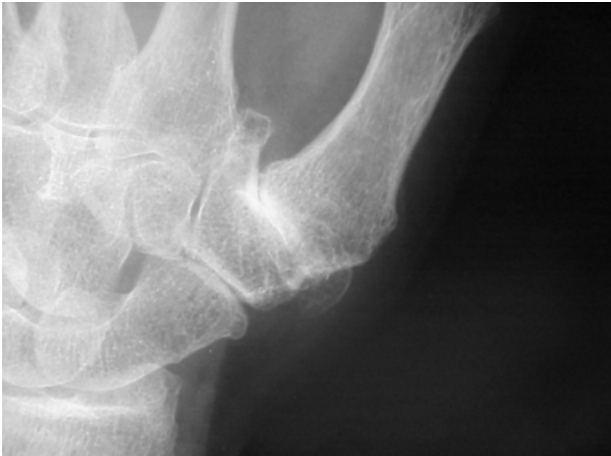Fovean palpaatiotestissä palpoidaan sitä kohtaa ranteessa, josta kolmioruston kiinnityskohtaa pystyy parhaiten palpoimaan (kuva 2) eli ranteen ulnaripuolelta kynnärvarren puikkolisäkkeen, kolmikulmaluun eli triquetrumin ja flexor carpi ulnaris-jänneen välisestä kolmiosta. Tähän kohtaan paikantuva huomattava palpaatiokipu voi olla merkki tarkempaa tutkimusta ja hoitoa vaativasta kolmiorustokompleksin vauriosta. Lisäksi on hyvä tutkia radioulnarisen nivelten stabiliteettia ballotement-testillä, jossa tutkija pitää toisella kädellä kiinni kynnärvarren luusta ja liikuttaa toisella kädellä kättä pyrkien liikuttamaan värttinäluuta eteen ja taaksepäin. Testi suoritetaan ensin keskiasennossa, ja potilaan on oltava tutkimuksen aikana mahdollisimman rentona luotettavan tuloksen saamiseksi. Värttinäluun liikettä eteen ja taakse tapahtuu normaalistikin tässä testissä ainakin sentin verran, löysänilvelisillä enemmänkin. Tulosta on aina verrattava toisen ranteen tilanteeseen. Testi tehdään myös supinaatiossa ja pronaatiossa. Toiseen puoleen verrat-

tuna löysä nivel ja huomattava kipu viittaavat TFCC:n repeämään.

Radiusmurtuman yhteydessä riski TFCC-repeämään kasvaa intra-artikulaarisen murtuman ja dislokaatioasteen myötä. TFCC:n perifeerinen irtoaminen tai katkeaminen aiheuttaa aina DRUJ-instabiliteetin (kuva 3). Jos instabiliteetti todetaan kliinisesti tai siitä on vahva epäily, on potilas syytä lähettää käsikirurgin konsultaatioon. Valtaosa TFCC:n lievästä vammoista paranee konservatiivisella hoidolla eli immobilisoimalla kyynärvarsi muutamaksi viikoksi kulmakipsillä neutraaliin rotaatioon. TFCC voi vaurioitua myös degeneraation seurauksena.

### SL-ligamentin vaurio

Veneluun ja puolikuuluun välisen nivelen (skafolunaari- eli SL-välin) instabiliteetti on yleisin ranteen instabiliteetin muoto. Yleisin vammamekanismi on kaatuminen kämmenen varaan. Kipu paikantuu dorsaalisesti ranteen keskelle. Kliinisessä tutkimuksessa ranne on usein palpaatioaarka dorsaalisesti keskeltä ja Watsonin provokaatiotesti, jossa veneluuta painetaan volaarisesti ja rannetta liikutellaan sivusuuntiin, ei aina paljasta vauriota. Röntgenku-

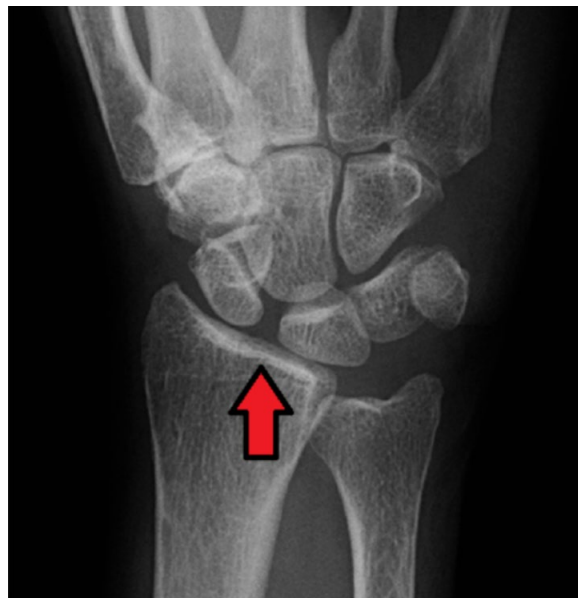

Kuva 4. Peukalon tyvinivelen vaikea ja STT-nivelen keskivaikea artroosi.

vassa SL-väli voi olla levinnyt, mutta tämä löydös todetaan usein vasta myöhäisvaiheessa. Yli 5 mm leveä väli on selkeästi patologinen (kuva 5). SL-ligamentin repeämää epäiltäessä on potilas syytä lähettää aina käsikirurgin konsultaatioon, koska hoitamattomana vamma johtaa vuosien kuluessa ranteen artroosiin.

### Lopuksi

Ranteen kroonisista kiputiloista merkittävä osa on jänneiden ja niiden kiinnityskohtien rasituksesta johtuvia tai ranteen vääntymisvammaan jälkeiseen nivelsidevamman tai kolmiorustokompleksin vaurioon liittyviä. Valtaosa rasitusvauvoista paranee konservatiivisella hoidolla. Vamman jälkeiset tapaukset on syytä ohjata käsikirurgille parin kuukauden konservatiivisen hoidon jälkeen, jos oireet eivät sinä aikana helpota. Akuutin rannevamman yhteydessä todettu merkittävä DRUJ:n löysyys tai epäily SL-ligamenttivauriosta ovat syy ohjata potilas käsikirurgin konsultaatioon jo primäärivaiheessa.



Kuva 5. Veneluun ja puolikuuluun välinen nivel on levinnyt ranteen PA-kuvassa SL-ligamentin repeämän takia.

Artikkelin alkuperäinen, laajempi versio on luettavissa Erikoislääkäri-lehden nettisivuilla. Siitä löytyy lisätietoa muun muassa muista kroonisen rannevaivan syistä ja niiden hoidoista.

### Kirjallisuutta:

1. Viikari-Juntura E, Varonen H. Työhön liittyvät niska-hartiaseudun ja yläraajan sairaudet. *Duodecim* 2007;123(6):732-9.
2. Vastamäki M. Käden ja ranteen jännetuppi- ja jänteenympärystulehdukset. *Suom Lääkäril.* 2005;60:33-38.
3. Burkhart SS, Wood MB, Linscheid RL. Posttraumatic recurrent subluxation of the extensor carpi ulnaris tendon. *J Hand Surg [Am]* 1982;7:1-3
4. Haugstvedt JR, Langer MF, Berger RA. Distal radioulnar joint: functional anatomy, including pathomechanics. *J Hand Surg Eur Vol.* 2017 May;42(4):338-345. doi: 10.1177/1753193417693170.
5. Tamminen J, Havulinna J, Kotkansalo T, Vilkki S, Jaroma H. Distaalisen radioulnaariv nivelen vaurit. Kirjassa: Käsikirurgia, toim. Vastamäki M ym. Kandidaattikustannus, Helsinki 2016, s. 416-26.
6. McKee D. Patients with thumb-base osteoarthritis scheduled for surgery have more symptoms, worse psychological profile, and higher expectations than nonsurgical counterparts: A large cohort analysis. *Clin Orthop Relat Res.* 2019 Sep 16. doi: 10.1097/CORR.0000000000000965.